

Pneumatische Trabekuloplastik (PNT) bei primärem Offenwinkelglaukom

Indre Offermann, Albert J. Augustin

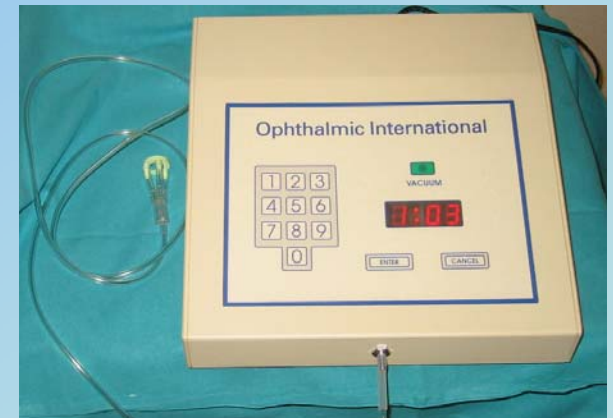Augenklinik Klinikum Karlsruhe

Zielsetzung:

Effektivität und Sicherheit des Einsatzes der PNT
als Zusatztherapie bei Patienten
mit primärem Offenwinkelglaukom

Was ist pneumatische Trabekuloplastik (PNT)?

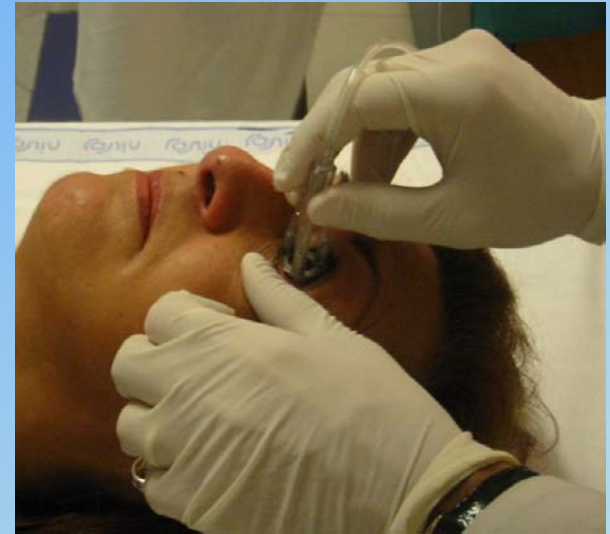- steriler “Einweg-Saugring” (suction ring)
- patentiertes 3-Kanal-Vakuumsystem
- Ring-Tubussystem ist verbunden mit prozessor-gesteuerter Vakuumpumpe
- Vakuum: 22 mmHg



PNT – Behandlung erfolgt an Tag 0, 7 und 90.

Behandlung:

- 60 Sek. Applikation des suction rings
- 5-minütige Pause
- 60 Sek. Applikation des suction rings



4 Tage vor Bhdlg: Diclofenac AT 4x/d

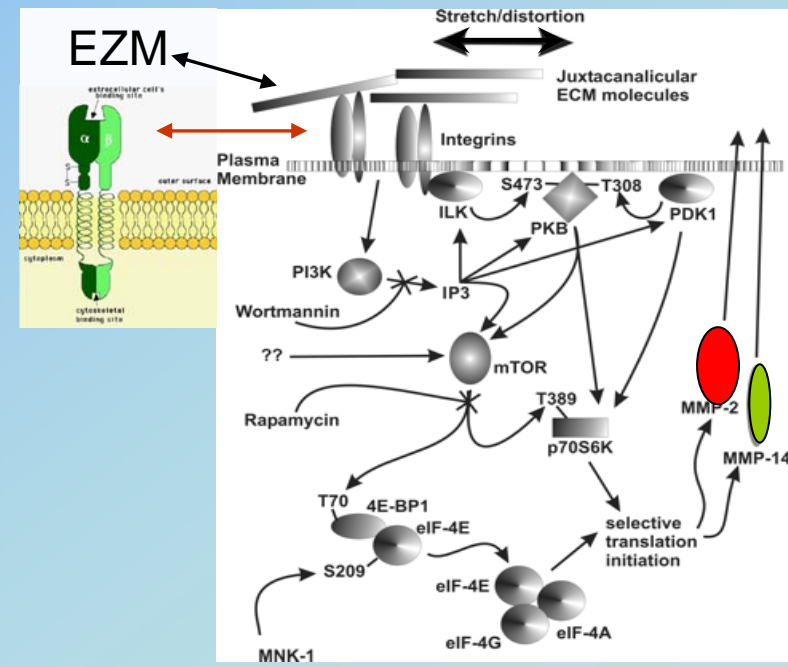
Nachbehdlg: Diclofenac AT 4x/d, Ofloxacin AT 4x/d.

Tensiomessungen:


Tag 0,1,7,8,14,30,90,91,97,120

PNT - Wirkungsmechanismus

- Aufdehnen des trabekulären Maschenwerks mit erleichtertem Kammerwasserabfluss
- mechanischer Stress in EZM
 - ⇒ MMP-2 ↑, MMP-14 ↑, TIMP-2 ↓
 - ⇒ „Konstriktion“ der EZM
 - ⇒ Kammerabflusswiderstand ↓



20 Patienten



- primäres Offenwinkelglaukom
- lokale Monotherapie
mit insuffizienten Augeninnendruckwerten
- Tensio: 17-24 mmHg (Goldmann-Appplanation)

20 Patienten



Geschlecht, n (%)	männlich	9 (45)
	weiblich	11 (55)
durchschnittliches	Alter	67 Jahre
	von bis	41 - 80
durchschnittliche	Beobachtungszeit	105 Tage

- Basis- und Kontrolluntersuchungen:
Refraktion, Tonometrie, Gonioskopie, Funduskopie,
30-2, OCT Papillendiagnostik
- PNT (an Tag 0, 7 und 90)
- Lokale Monotherapie wurde fortgesetzt

Ausschlusskriterien:

- Myopie > 6 dpt
- feuchte AMD
- Z.n. Trabekulektomie oder andere filtrierende Eingriffe
- Intraokulare Entzündungen
- Z.n. KPL
- ausgeprägte Sicca-Symptomatik
- Hornhaut- oder Lidabnormitäten

Ergebnisse:

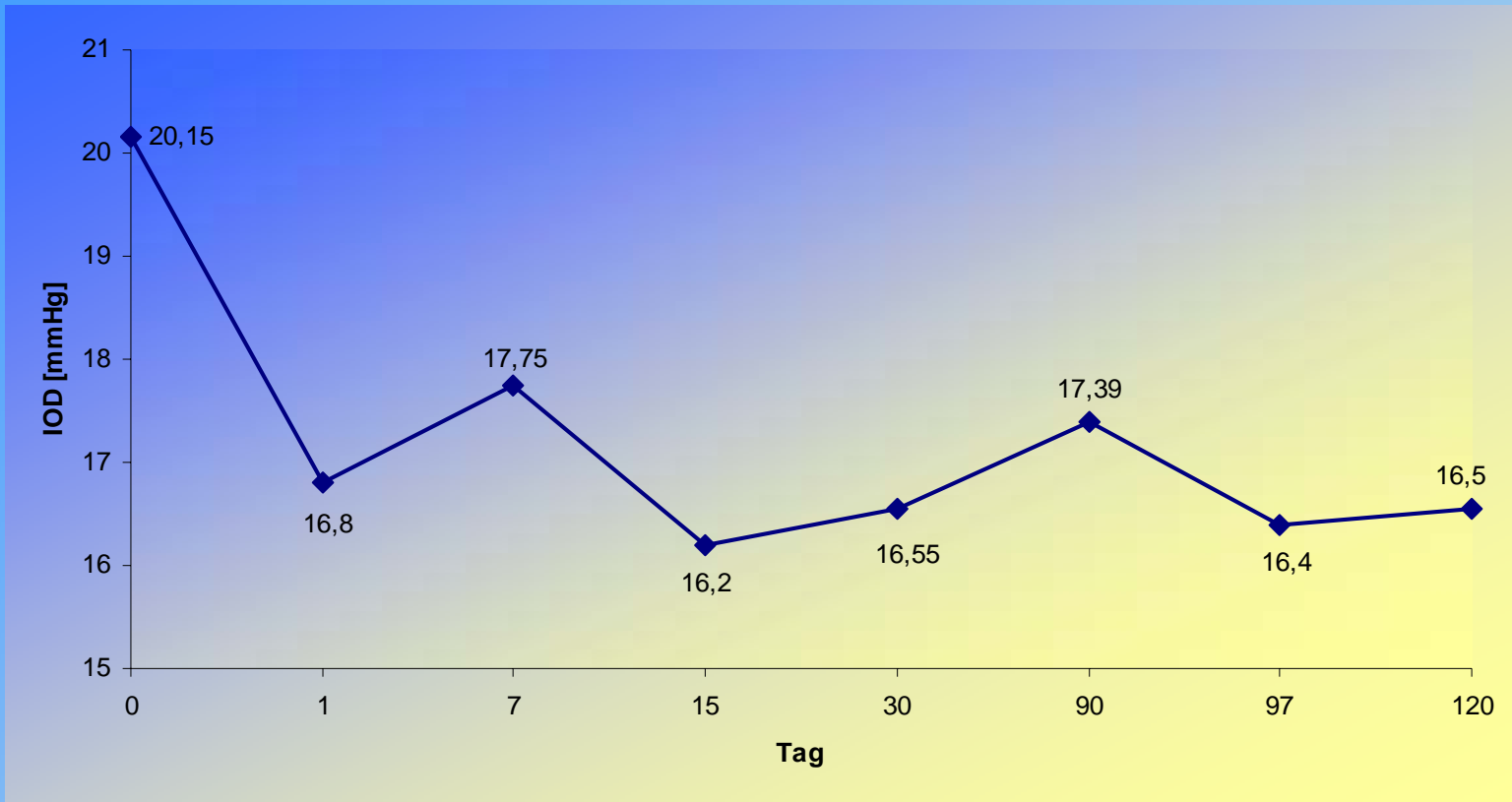
Durchschnittliche IOD ↓: **3,65 mmHg (P<0.01)**

Keine ernsten unerwünschten Nebenwirkungen.

(konjunktivale Hyperämie, Hornhautepithelunruhe, Hyposphagma)

Tag	0	1	7	15	30	90	97	120
Tensio	20,15	16,8	17,75	16,2	16,55	17,39	16,4	16,5
SD	2,27	1,47	1,8	1,57	1,8	1,9	1,5	2,2

Ergebnisse:



Signifikante durchschnittliche IOD ↓: 3,65 mmHg ($P < 0.01$)

Schlussfolgerung:

PNT ist eine sichere und effektive Methode zum Senken des IOD bei Patienten mit insuffizientem Augeninnendruck und primärem Offenwinkelglaukom.

Ich bedanke mich für Ihre Aufmerksamkeit

Fragen?